

La Ultrasonografía en el Estudio de Rodilla Dolorosa

Santiago Ruta,¹ Maritza Quintero,² José Francisco Díaz-Coto,^{3*} en nombre del grupo de ultrasonografía PANLAR

¹Sección Reumatología, Servicio de Clínica Médica, Hospital Italiano de Buenos Aires, Argentina

²Universidad de los Andes, Mérida, Venezuela

³Servicio de Reumatología, Hospital México, CCSS, Costa Rica

Coordinador Editorial: Lucio Ventura Ríos

Coordinadores científicos: Marwin Gutiérrez y Carlos Pineda

Resumen

La presencia de dolor y/o tumefacción a nivel de la rodilla es un motivo de consulta frecuente, ya sea en pacientes con enfermedad reumatológica definida o en la población general. Si bien la rodilla es una región accesible para el examen clínico, la ultrasonografía se ha convertido en una herramienta de gran ayuda para el reumatólogo al momento de definir el origen del dolor y/o la tumefacción, ya que permite detectar inclusive mínimas alteraciones morfoestructurales a nivel de las distintas estructuras anatómicas de la rodilla. En la práctica clínica es importante destacar la importancia de la ultrasonografía para la detección de sinovitis y entesopatía subclínicas en las artropatías inflamatorias, así como para demostrar cambios mínimos sugestivos de artropatía degenerativa y microcristalina.

Por otra parte, esta técnica es de suma utilidad en la determinación del origen de los distintos síndromes regionales dolorosos y es una herramienta eficaz como guía para el intervencionismo diagnóstico y/o terapéutico. La ultrasonografía cuenta con muchas ventajas, tales como la inocuidad, el bajo costo operativo y la posibilidad de estudiar múltiples regiones en tiempo real y dinámico; sin embargo, en la actualidad, la larga curva de aprendizaje quizás sea una de sus mayores limitaciones.

Palabras clave: Ultrasonografía, reumatología, artropatías microcristalinas, artritis reumatoidea, espondiloartropatías, síndromes regionales dolorosos, patología tendinosa.

Correspondencia: Dr. Santiago Ruta

Sección Reumatología, Servicio de Clínica Médica, Hospital Italiano de Buenos Aires.

Tte. Gral. J D Perón 4190, Ciudad Autónoma de Buenos Aires (1181), Argentina.

Teléfono: + 54 11 4959-0200 (interno 9439/9451)

E-mail: santiago.ruta@hospitalitaliano.org.ar

Ultrasonography in the Study of Painful Knee

Summary

The presence of knee pain and/or swelling is an important reason of attendance in rheumatologic daily practice. Although knee is an accessible region to be evaluated by the physical examination ultrasonography has been converted in an excellent and helping tool for the rheumatologists in order to establish the origin of the knee pain and/or swelling. Ultrasonography has the ability to detect subclinical synovitis and enthesopathy in patients with inflammatory arthritis and to demonstrate minimal changes indicative of degenerative or microcristaline arthropathies. Moreover, ultrasonography can be useful to determinate the cause of the different pain regional syndromes and is a very good option to be used as guide for the interventional arthrocentesis. Ultrasonography has several advantages as safety, low cost and the capability to study many joints in a real time. However, at the present the large learning curve might be one of the main limitations.

Key words: Ultrasonography, rheumatology, microcrystals arthropathies, rheumatoid arthritis, spondylo arthropathies, pain regional syndrome, tendinous pathology.

INTRODUCCIÓN

El síndrome de rodilla dolorosa es un motivo de consulta frecuente, tanto en el consultorio del médico clínico, del traumatólogo como del reumatólogo. A su vez, el dolor suele ir acompañado muchas veces de tumefacción como expresión, ya sea de derrame articular, hipertrofia sinovial, deformidad por artropatía degenerativa o quistes; por lo que aun conociendo la enfermedad reumatológica de base del paciente muchas veces resulta un verdadero desafío el reconocimiento de la causa del dolor y/o tumefacción a nivel de dicha articulación.

Durante los últimos años la ultrasonografía (US) ha demostrado ser de suma utilidad en la evaluación de pacientes con afecciones reumatológicas, debido a su capacidad para el reconocimiento de distintas alteraciones morfoestructurales que muchas veces, y con bastante seguridad, conducen a un diagnóstico temprano y oportuno de la patología del paciente. Por otra parte, cuenta con la ventaja de ser una herramienta no invasiva, ampliamente disponible, de bajo costo y que permite una evaluación dinámica en tiempo real y al momento de la consulta, con la rápida posibilidad de evaluar otras regiones articulares, ayudando muchas veces a clarificar el motivo de la dolencia del paciente.⁽¹⁻⁷⁾

El objetivo del presente trabajo será exponer la utilidad de la US en la práctica reumatológica diaria para la evaluación del paciente con síndrome de rodilla dolorosa.

EQUIPAMIENTO, INDICACIONES Y TÉCNICA DE EJECUCIÓN

Respecto al equipamiento, lo ideal es contar con un juego de sondas que cubran un alto rango de frecuencias (5-18 MHz) que permitan obtener desde una visión panorámica (ej., derrame articular en el receso suprapatelar) con sondas de baja a intermedia frecuencia a una visión más detallada de determinadas estructuras más superficiales (ej., tendones, entesis, etc). con sondas de intermedia a alta

frecuencia. Por último, la elección de la sonda adecuada también dependerá del objetivo a ser identificado y de algunas variables del paciente, tales como su tamaño y su distribución grasa.⁽⁸⁾

La Tabla 1 resume las principales indicaciones para la utilización de la ultrasonografía en la evaluación de pacientes que presentan síndrome de rodilla dolorosa.

En cuanto a la técnica de ejecución, si bien existen cortes ultrasonográficos estándar para la evaluación de la rodilla^(8,9) (Tabla 2), durante el desarrollo del presente trabajo se hará especial hincapié en la utilización de algunas variantes de dichos cortes estándar y de específicas maniobras dinámicas, las cuales permiten muchas veces poner en evidencia determinadas alteraciones morfoestructurales de inestimable valor para el reumatólogo.

PRINCIPALES HALLAZGOS ULTRASONOGRÁFICOS SEGÚN LA ESTRUCTURA ANATÓMICA EVALUADA

Receso articular (suprapatelar, medial y lateral)

La presencia de derrame articular a nivel de la rodilla es un común denominador, tanto en las artropatías inflamatorias como en la artropatía degenerativa, y en muchos casos es la expresión única de artritis de etiología infecciosa.

El examen ultrasonográfico de la rodilla suele comenzar con la evaluación del receso suprapatelar y, una vez

TABLA 1. PRINCIPALES INDICACIONES PARA LA UTILIZACIÓN DE LA ULTRASONOGRAFÍA APLICADA A LA RODILLA EN LA PRÁCTICA REUMATOLÓGICA DIARIA	
Indicaciones	
Detección de sinovitis subclínica Caracterización, cuantificación y evaluación del grado de actividad del proceso inflamatorio	Artritis temprana Artritis reumatoide Espondiloartropatías seronegativas Artropatías microcristalinas Artrosis
Detección de entesopatía subclínica	Artritis temprana
Caracterización y evaluación del grado de actividad del proceso inflamatorio	Espondiloartropatías seronegativas
Evaluación de anormalidades a nivel del cartílago hialino	Artrosis
Identificación de depósitos microcristalinos, principalmente a nivel del cartílago hialino y fibrocartilago meniscal	Artropatías microcristalinas
Reconocimiento de la causa del dolor y/o tumefacción en pacientes sin enfermedad reumatológica conocida	Síndrome de rodilla dolorosa y/o tumefacta
Guía para la realización de artrocentesis diagnóstica y/o terapéutica	Derrame articular de cualquier origen.

TABLA 2.
CORTES ULTRASONOGRÁFICOS ESTÁNDAR A NIVEL DE LA RODILLA

Cortes estándar	Estructura a evaluar	Hallazgo ultrasonográfico detectable
Corte suprapatelar anterior longitudinal/transversal	Receso articular Tendón del cuádriceps	Derrame articular/hipertrofia sinovial Presencia de señal power Doppler Ruptura Entesopatía Calcificaciones Osteofitosis rotuliana
Corte suprapatelar anterior longitudinal/transversal con la rodilla en máxima flexión	Cartilago hialino	Cambios sugestivos de artrosis Depósitos microcristalinos
Corte infrapatelar anterior longitudinal/transversal	Bursa prepatelar e infrapatelar superficial y profunda Tendón rotuliano (inserción superior e inferior)	Bursitis Presencia de señal power Doppler Ruptura Entesopatía Calcificaciones Enfermedad de Osgood-Schlatter Jumper`s knee
Corte longitudinal medial	Fibrocartilago meniscal interno	Quistes protrusión meniscal Depósitos microcristalinos Osteofitosis
Corte longitudinal lateral	Fibrocartilago meniscal externo	Quistes Protrusión meniscal Depósitos microcristalinos Osteofitosis
Corte posterior longitudinal/transversal	Fosa poplítea	Quiste de Baker.

localizado, con finos desplazamientos internos y externos de la sonda, se debe evaluar el receso articular en sus aspectos medial y lateral, respectivamente, lo cual permite, en ocasiones, la detección de un mínimo derrame articular.

La US ha demostrado ser una herramienta de inestimable valor para el estudio del paciente con artritis reumatoide, ya sea temprana o establecida, siendo uno de los campos de mayor estudio durante los últimos años, debido a la gran capacidad de esta técnica para la detección de sinovitis subclínica y en la valoración de la actividad de la enfermedad a través de la utilización de la técnica Doppler color (DC) o Doppler de poder (DP), con la capacidad de predecir daño estructural y servir para el seguimiento y monitoreo terapéutico en estos pacientes.⁽¹⁰⁻²⁹⁾

Desde el punto de vista estrictamente ultrasonográfico, el derrame articular puede ser:⁽³⁰⁾

1) De tipo exudativo (característicamente anecogénico en forma homogénea) por la presencia predominante de líquido sinovial (Figura 1); como se observa en aquellos derrames generalmente agudos o subagudos, ya sea de etiología degenerativa o inflamatoria. La presencia de pequeños spots hiperecogénicos puede orientar en la búsqueda de una artropatía microcristalina.

2) De tipo proliferativo, en donde predomina el componente de proliferación e hipertrofia de la sinovial en el interior del derrame (aéreas de mayor ecogenicidad respecto al líquido sinovial y de forma variada), denotando el carácter de cronicidad del proceso inflamatorio. Es en estos casos en donde la evaluación del incremento de la vascularización (neoangiogénesis) por DP o DC de las áreas de hipertrofia sinovial cobra mucha importancia para establecer el grado de actividad de la enfermedad (Figura 1). Es

importante resaltar el gran componente de proliferación sinovial asociado al derrame articular en pacientes con artritis reactiva.

Por último, en las artropatías infecciosas es común encontrar detritus o material purulento en el interior del derrame que se traduce ultrasonográficamente por la presencia de áreas de ecogenicidad heterogénea, lo cual debe ser siempre cotejado con el estudio microbiológico del líquido sinovial.

Entesis de miembros inferiores a nivel de la rodilla

Vale destacar la presencia de las entesis que pueden ser exploradas a nivel de la rodilla: inserción del tendón del cuádriceps en el polo superior de la rótula, inserción del ligamento patelar a nivel del polo inferior de la rótula, inserción del ligamento patelar a nivel de la tuberosidad tibial y el pes anserino (Figura 2).

Muchos trabajos han demostrado una mayor sensibilidad de la ultrasonografía con respecto al examen clínico en la detección de entesopatía en pacientes con diagnóstico de espondilo-artropatías seronegativas (EASN) (31-36) e inclusive en pacientes sin diagnóstico de EASN, pero considerados como grupos de riesgo para el desarrollo de dicha afección.(37-39) Por otro lado, también ha permitido realizar un seguimiento y monitoreo terapéutico en la afección de las entesis en estos pacientes.(40, 41)

La mayoría de los autores recomienda su exploración con la rodilla en cierto grado de flexión; no obstante, se recomienda evaluarla también en completa extensión para una mejor apreciación de la señal DC o DP.(42)

Los siguientes hallazgos han sido descritos por los distintos autores como indicativos de entesopatía:(31-42) aumento del espesor tendinoso, alteración de la ecoestructura fibrilar normal, calcificaciones, bursitis, aumento de la vascularización (señal DC o DP) (Figura 1), erosiones óseas y entesofitos.

Si bien todos estos hallazgos pueden encontrarse en entesopatía asociada a EASN, aquellos considerados como agudos/subagudos y posibles de cambio con el tratamiento (monitoreo terapéutico) son: aumento del espesor, alteración de la ecoestructura fibrilar normal, bursitis y aumento de la vascularización.(41)

Es oportuno recalcar que los hallazgos ultrasonográficos a nivel de las entesis, si bien son de fundamental importancia en el estudio de las EASN, no presentan carácter de especificidad de estas patologías, ya que alteraciones degenerativas y/o mecánicas-traumáticas (en particular en deportistas) pueden mostrar hallazgos ultrasonográficos similares (Figura 3). Por esta razón es esencial aplicar los hallazgos ultrasonográficos a la historia clínica del paciente.

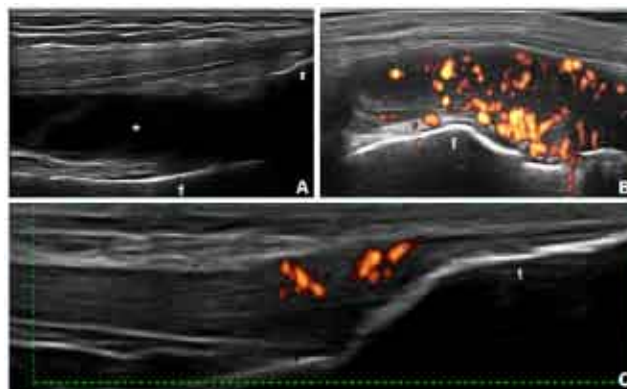


Figura 1. Rodilla. A. Corte longitudinal anterior suprapatelar. Artritis reumatoidea. Derrame articular de tipo exudativo (*) a nivel del receso articular suprapatelar. B. Corte longitudinal anterior suprapatelar a nivel medial. Artritis reactiva. Obsérvense el amplio componente proliferativo en el interior del receso articular medial y el aumento de la vascularización evidenciada por la señal Doppler de poder. C. Corte longitudinal anterior infrapatelar. Inserción del ligamento patelar a nivel de la tuberosidad tibial (t). Espondilitis anquilosante. Se pueden observar el aumento del espesor y la alteración de la ecoestructura fibrilar normal a nivel del área insercional, acompañados de la presencia de aumento de la vascularización evidenciado por la presencia de señal Doppler de poder. r = rótula; f = fémur.

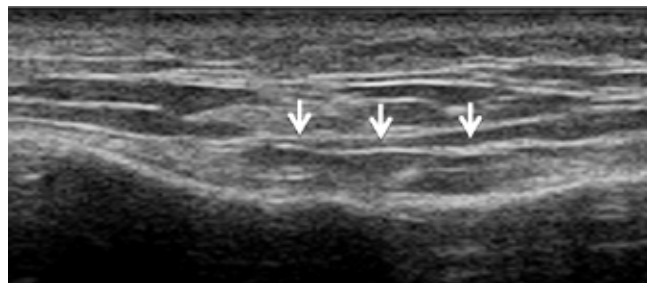


Figura 2. Tendinopatía del pes anserino que se observa engrosado e hipoecoico.

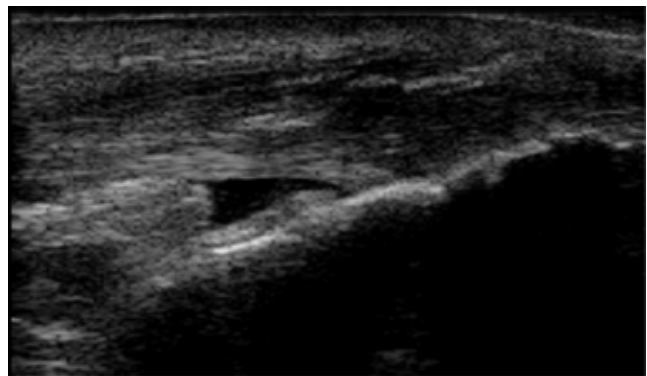


Figura 3. Engrosamiento y bordes mal definidos del tendón rotuliano en su inserción distal y bursa infrapatelar profunda.

Bursas

Existe un gran número de bursas a nivel de la rodilla, pero en la práctica cotidiana del reumatólogo ultrasonografista son cuatro las que principalmente se estudian:

la bursa prepatelar, las bursas infrapatelares superficial y profunda y la bursa anserina.

Las bursas son estructuras anatómicas que en condiciones normales no son objetivables por medio de la ultrasonografía, ya que son un espacio relativamente virtual con una mínima cantidad de líquido en su interior. Es su distensión, ya sea por la presencia de líquido, proliferación, tofos, detritus, entre otros, lo que permite la visualización de las mismas en las distintas patologías que pueden afectar dichas estructuras (Figura 4).

En este apartado es de suma importancia subrayar la necesidad de evaluar la rodilla con una adecuada capa de gel y sin ejercer presión directamente sobre la piel del paciente, ya que esto podría hacer pasar inadvertida una mínima distensión bursal, sobre todo en aquellas superficiales como la prepatelar y la infrapatelar superficial.

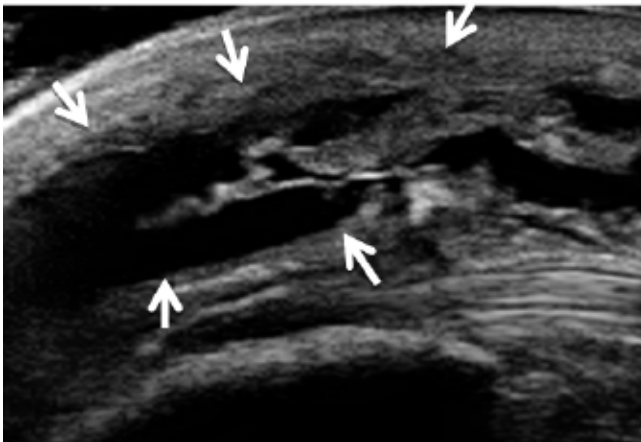


Figura 4. Bursitis prerrotuliana postraumática. Las flechas muestran los bordes de la bursa por encima del tendón rotuliano.

Cartílago hialino

Esta estructura anatómica debe ser evaluada con la rodilla en la máxima flexión posible y en sucesivos cortes longitudinal y transversal suprapatelares.

En condiciones normales, el cartílago hialino se visualiza como una banda homogéneamente anecogénica central, el cual está bien delimitado por dos márgenes hiperecogénicos, profundo u osteocondral, y superficial o condrosinovial. Este último es más delgado que el margen profundo, y a su vez, es solamente visible en aquellas regiones en donde el haz ultrasonoro se encuentra incidiendo en forma estrictamente perpendicular a dicha estructura.

En pacientes con artropatía degenerativa, además de la presencia de derrame articular asociado en ocasiones a hipertrofia sinovial y la detección de osteofitos, se pueden observar los siguientes cambios a nivel del cartílago hialino: pérdida de la nitidez de sus márgenes, pérdida de su homogeneidad y adelgazamiento focal o difuso.⁽⁴³⁻⁴⁹⁾

Por último, cobra particular importancia la evaluación del cartílago hialino en el estudio de pacientes con artropatías microcristalinas:⁽⁵⁰⁻⁶⁴⁾

- 1) En pacientes con gota se puede observar un engrosamiento del margen superficial o condrosinovial debido al depósito de cristales de urato monosódico a dicho nivel y que lo hace tanto o más grueso que el margen profundo u osteocondral (Figura 5). También este depósito hace posible la visualización del margen superficial en aquellas zonas del cartílago en donde el haz ultrasonoro no se encuentra incidiendo de manera estrictamente perpendicular.
- 2) En la enfermedad por depósito de pirofosfato de calcio, a diferencia de la gota, los depósitos se localizan en el interior del cartílago hialino, interrumpiendo la anecogénica homogeneidad del mismo y detectándose desde pequeños "spots" a grandes agregados hiperecogénicos (Figura 6).

Fibrocartílago meniscal

La evaluación ultrasonográfica de los meniscos, desde un punto de vista estrictamente reumatológico, es de particular interés por la posibilidad de hallar agregados hiperecogénicos como expresión de calcificaciones (desde pequeños "spots" a completa calcificación meniscal) en la enfermedad por depósito de pirofosfato de calcio (Figura 6). La utilización de maniobras dinámicas como la flexo-extensión, tanto pasiva como activa, de la rodilla puede ayudar a demostrar la verdadera localización de estas calcificaciones a nivel del fibrocartílago meniscal.

En los pacientes con artrosis de rodilla es frecuente documentar la presencia de protrusiones meniscales con o sin osteofitos asociados en las estructuras óseas adyacentes (Figura 7).

Fosa poplítea

La evaluación ultrasonográfica de la fosa poplítea para el reumatólogo es de suma utilidad para la detección de un probable quiste de Baker, que es una patología frecuente tanto en procesos inflamatorios como en la artrosis. No sólo permite su identificación, sino que facilita su medición y observar las características de su contenido y la probable compresión de estructuras vasculares o nerviosas vecinas (Figura 8).

LA US COMO GUÍA PARA EL INTERVENCIONISMO

Si bien la rodilla es una articulación grande y de fácil acceso para la artrocentesis, ya sea diagnóstica y/o terapéutica, la US brinda la posibilidad de acceder a peque-

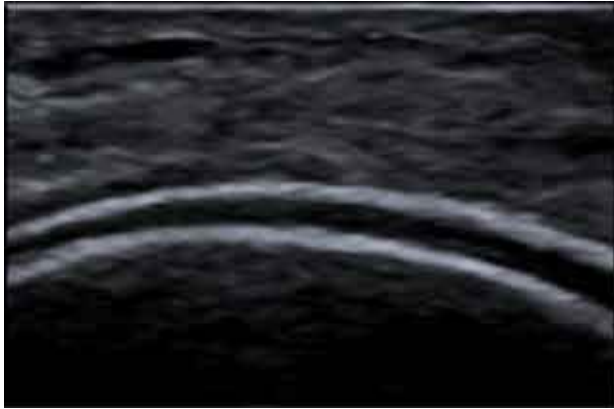

Figura 5. Imagen de doble contorno del cartílago hialino por depósitos de cristales de urato monosódico en la superficie.

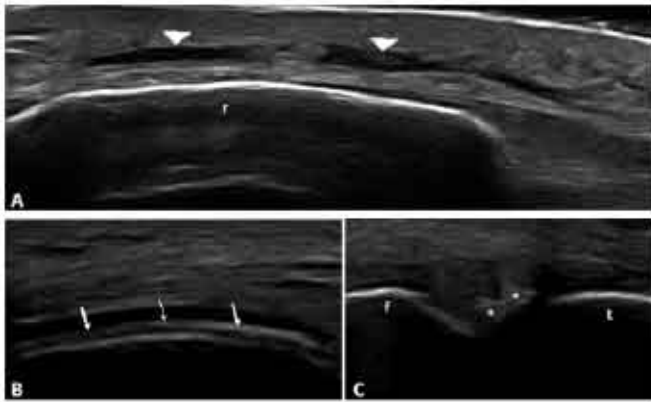


Figura 6. Rodilla. A. Corte longitudinal anterior prepatelar. Bursitis prepatelar (puntas de flecha) en una paciente con diagnóstico de artrosis de rodilla. B. Corte longitudinal anterior con la rodilla en máxima flexión. Enfermedad por depósito de pirofosfato de calcio. Obsérvese la presencia de un gran agregado hiperecogénico (flechas) en el interior del cartílago hialino, interrumpiendo la homogeneidad de dicha estructura. C. Corte longitudinal medial a nivel del fibrocartílago meniscal interno. Enfermedad por depósito de pirofosfato de calcio. Se puede observar la presencia de agregados hiperecogénicos (*) a nivel del menisco interno. r = rotula; f = fémur; t = tibia.

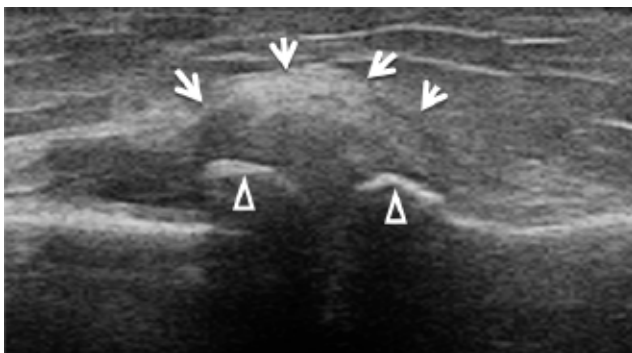


Figura 7. Osteofitos y protrusión meniscal en osteoartritis. Las cabezas de flecha muestran las líneas hiperreflectivas de los bordes óseos que corresponden a los osteofitos.

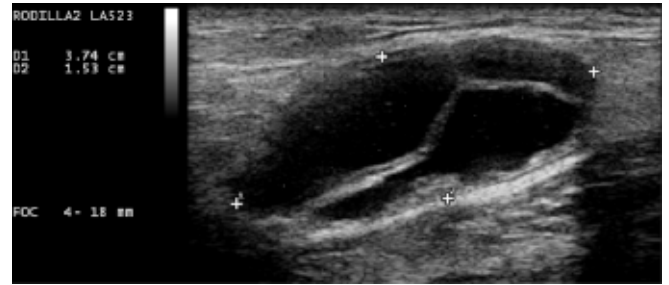


Figura 8. Quiste de Baker tabicado en vista longitudinal, paciente con osteoartritis.

ños derrames articulares con suma precisión, permitiendo inclusive la obtención de mínimas cantidades de líquido sinovial. También es de utilidad para la evacuación de quistes a nivel de la fosa poplítea. Por último, otorga la oportunidad al reumatólogo de ver en tiempo real la aguja dentro del objetivo (ya sea el receso articular o un quiste), brindando seguridad, precisión y en forma dinámica verificar el depósito de fármacos a dicho nivel.⁽⁶⁵⁻⁶⁹⁾

CONCLUSIÓN

Durante los últimos años la US se ha convertido en una herramienta de inestimable valor para el reumatólogo en la atención de pacientes con afecciones del aparato locomotor. La realización del examen ultrasonográfico por el reumatólogo en su propio consultorio ha permitido una evaluación completa y dinámica del paciente.

En el caso de la evaluación ultrasonográfica del paciente con rodilla dolorosa, se transforma en una extensión del examen clínico, permitiendo muchas veces esclarecer determinadas situaciones de difícil resolución a través del examen físico.

Si bien, como ha sido descrito previamente, la US cuenta con varias ventajas, quizás la larga curva de aprendizaje sea una de sus mayores limitaciones, lo que debe inevitablemente conducir a la estandarización del aprendizaje de la técnica desde los primeros años de formación reumatológica.

*Aliste Marta (Chile), Alva Magaly (Perú), Areny Roser (Chile), Audisio Marcelo (Argentina), Bertoli Ana (Argentina), Bouffard José Antonio (EE.UU.), Cerón Carmen (Colombia), Chávez-López Mario (México), Díaz-Coto José Francisco (Costa Rica), Duarte Margarita (Paraguay), Filippucci Emilio (Italia), Flores Víctor (EE.UU.), Godoy Francisco Javier (Honduras), Gutiérrez Marwin (Italia), Hernández-Díaz Cristina (México), Herrera Maynor (Guatemala), Hoffman Fritz (México), Kourilovitch María (Ecuador), Mendonça Jose Alexander (Brasil), Möller Ingrid (España), Moya Carlos (México), Mora Claudia (Perú), Muñoz-Louis Roberto (República Dominicana), Naredo Esperanza (España), Otaiza Franz (Venezuela), Py Guillermo Enrique (Argentina), Pineda Carlos (México), Quintero Maritza (Venezuela), Reginato Anthony (EE.UU.), Ruta Santiago (Argentina), Rodríguez Henríquez Pedro (El Salvador), Rosenffet Marcos (Argentina), Santiago Lida (Argentina), Sedano Óscar (Perú) Sevillano Edgardo (Panamá), Solano Carla (El Salvador), Urioste Lorena (Bolivia), Ventura Ríos Lucio (México), Villota Orlando (Colombia).

REFERENCIAS BIBLIOGRÁFICAS

1. Grassi W, Filippucci E, Carotti M, Salaffi F. Imaging modalities for identifying the origin of regional musculoskeletal pain. *Best Pract Res Clin Rheumatol* 2003; 17:17-32.
2. Grassi W, Filippucci E, Buslacchi P. Musculoskeletal ultrasound. *Best Pract Res Clin Rheumatol* 2004; 18:813-26.
3. Kane D, Balint PV, Sturrock R, Grassi W. Musculoskeletal ultrasound – a state of the art review in rheumatology. Part 1: Current controversies and issues in the development of musculoskeletal ultrasound in rheumatology. *Rheumatology* 2004; 43:823-8.
4. Kane D, Grassi W, Sturrock R, Balint PV. Musculoskeletal ultrasound – a state of the art review in rheumatology. Part 2: Clinical indications for musculoskeletal ultrasound in rheumatology. *Rheumatology* 2004; 43:829-38.
5. Grassi W, Salaffi F, Filippucci E. Ultrasound in rheumatology. *Best Pract Res Clin Rheumatol* 2005; 19:467-85.
6. Filippucci E, Iagnocco A, Meenagh G, et al. Ultrasound imaging for the rheumatologist. *Clin Exp Rheumatol* 2006; 24:1-5.
7. Grassi W, Filippucci E. Ultrasonography and the rheumatologist. *Curr Opin Rheumatol* 2007; 19:55-60.
8. Meenagh G, Iagnocco A, Filippucci E, et al. Ultrasound imaging for the rheumatologist IV. Ultrasonography of the knee. *Clin Exp Rheumatol* 2006; 24:357-360.
9. Backhaus M, Burmester G, Gerber T, et al. Guidelines for musculoskeletal ultrasound in rheumatology. *Ann Rheum Dis* 2001; 60:641-649.
10. Schmidt WA. Value of sonography in diagnosis of rheumatoid arthritis. *Lancet* 2001; 357:1056-7.
11. Szkudlarek M, Court-Payen M, Strandberg C, et al. Power Doppler ultrasonography for assessment of synovitis in the metacarpophalangeal joints of patients with rheumatoid arthritis: a comparison with dynamic magnetic resonance imaging. *Arthritis Rheum* 2001; 44:2018-23.
12. Wakefield RJ, Kong KO, Conaghan PG. The role of ultrasonography and magnetic resonance imaging in early rheumatoid arthritis. *Clin Exp Rheumatol* 2003; 21:42-9.
13. Terslev L, Torp-Pedersen S, Qvistgaard E, et al. Estimation of inflammation by Doppler ultrasound: quantitative changes after intra-articular treatment in rheumatoid arthritis. *Ann Rheum Dis* 2003; 62:1049-53.
14. Filippucci E, Farina A, Carotti M, et al. Grey scale and power Doppler sonographic changes induced by intra-articular steroid injection treatment. *Ann Rheum Dis* 2004; 63:740-3.
15. Szkudlarek M, Narvestad E, Klarlund M, et al. Ultrasonography of the metatarsophalangeal joints in rheumatoid arthritis: comparison with magnetic resonance imaging, conventional radiography, and clinical examination. *Arthritis Rheum* 2004; 50:2103-12.
16. Wakefield RJ, Green MJ, Marzo-Ortega H, et al. Should oligoarthritis be reclassified? Ultrasound reveals a high prevalence of sub-clinical disease. *Ann Rheum Dis* 2004; 63:382-5.
17. Naredo E, Bonilla G, Gamero F, et al. Assessment of inflammatory activity in rheumatoid arthritis: a comparative study of clinical evaluation with grey scale and power Doppler ultrasonography. *Ann Rheum Dis* 2005; 64:375-81.
18. Naredo E, Gamero F, Bonilla G, et al. Ultrasonographic assessment of inflammatory activity in rheumatoid arthritis: comparison of extended versus reduced joint evaluation. *Clin Exp Rheumatol* 2005; 23:881-4.
19. Szkudlarek M, Klarlund M, Narvestad E, et al. Ultrasonography of the metacarpophalangeal and proximal interphalangeal joints in rheumatoid arthritis: a comparison with magnetic resonance imaging, conventional radiography and clinical examination. *Arthritis Res Ther* 2006; 8:52.
20. Brown AK, Quinn MA, Karim Z, et al. Presence of significant synovitis in rheumatoid arthritis patients with disease-modifying antirheumatic drug-induced clinical remission: evidence from an imaging study may explain structural progression. *Arthritis Rheum* 2006; 54:3761-73.
21. Filippucci E, Iagnocco A, Salaffi F, et al. Power Doppler sonography monitoring of synovial perfusion at the wrist joints in patients with rheumatoid arthritis treated with adalimumab. *Ann Rheum Dis* 2006; 65:1433-7.
22. Naredo E, Collado P, Cruz A, et al. Longitudinal power Doppler ultrasonographic assessment of joint inflammatory activity in early rheumatoid arthritis: predictive value in disease activity and radiologic progression. *Arthritis Rheum* 2007; 57:116-24.
23. Filippucci E, Iagnocco A, Meenagh G, et al. Ultrasound imaging for the rheumatologist VII. Ultrasound imaging in rheumatoid arthritis. *Clin Exp Rheumatol* 2007; 25:5-10.
24. Meenagh G, Filippucci E, Abbattista T, et al. Three-dimensional power Doppler sonography in short-term therapy monitoring of rheumatoid synovitis. *Rheumatology* 2007; 46:1736.
25. Brown AK, Conaghan PG, Karim Z, et al. An explanation for the apparent dissociation between clinical remission and continued structural deterioration in rheumatoid arthritis. *Arthritis Rheum* 2008; 58:2958-67.
26. Naredo E, Rodríguez M, Campos C, et al; Ultrasound Group of The Spanish Society of Rheumatology. Validity, reproducibility, and responsiveness of a twelve-joint simplified power Doppler ultrasonographic assessment of joint inflammation in rheumatoid arthritis. *Arthritis Rheum* 2008; 59:515-22.
27. Iagnocco A, Perella C, Naredo E, et al. Etanercept in the treatment of rheumatoid arthritis: clinical follow-up over one year by ultrasonography. *Clin Rheumatol* 2008; 27:491-6.
28. Naredo E, Möller I, Cruz A, et al. Power Doppler ultrasonographic monitoring of response to anti-tumor necrosis factor therapy in patients with rheumatoid arthritis. *Arthritis Rheum* 2008; 58:2248-56.
29. Backhaus M, Ohrndorf S, Kellner H, et al. Evaluation of a novel 7-joint ultrasound score in daily rheumatology practice: a pilot project. *Arthritis Care & Research* 2009; 61(9):1194-1201.
30. Ruta S, Filippucci E, Gutierrez M, et al. Ultrasonografía musculoesquelética: su papel actual en el campo de la reumatología. *Revista Argentina de Reumatología* 2008; 19 (5):15-20.
31. Lehtinen A, Taavitsainen M, Leirisalo-Repo M, et al. Sonographic analysis of enthesopathy in the lower extremities of patients with spondyloarthropathy. *Clin Exp Rheumatol* 1994; 12:143-148.
32. Balint PV, Kane D, Wilson H, et al. Ultrasonography of enthesal insertions in the lower limb in spondyloarthropathy. *Ann Rheum Dis* 2002; 61:905-10.
33. D'Agostino MA, Said-Nahal R, Hacquard-Bouder C, et al. Assessment of peripheral enthesitis in the spondyloarthropathies by ultrasonography combined with power Doppler. A cross-sectional study. *Arthritis Rheum* 2003; 48:523-533.
34. Alcalde M, Acebes JC, Cruz M, et al. A Sonographic Enthesitis Index of lower limbs is a valuable tool in the assessment of ankylosing spondylitis. *Ann Rheum Dis* 2007; 66:1015-1019.
35. de Miguel E, Cobo T, Muñoz-Fernandez S, et al. Validity of enthesitis ultrasound assessment in spondyloarthropathy. *Ann Rheum Dis* 2009; 68(2):169-174.
36. Ruta S, Gutierrez M, Pena C, et al. Prevalence of subclinical enthesopathy in spondyloarthropathy patients. An ultrasound study. *J Clin Rheumatol* 2011; 17:18-22.
37. Gutierrez M, Filippucci E, De Angelis R, et al. Subclinical Enthesal Involvement in Patients with Psoriasis: An Ultrasound Study. *Semin Arthritis Rheum* 2010 (Aug 5) [Epubahead of print].
38. Gisondi P, Tinazzi I, El-Dalatti G, et al. Lower limb enthesopathy in patients with psoriasis without clinical signs of arthropathy: a hospital-based case-control study. *Ann Rheum Dis* 2008; 67:26-30.
39. Muñoz-Fernández S, de Miguel E, Cobo-Ibáñez T, et al. Enthesis inflammation in recurrent acute anterior uveitis without spondyloarthritis. *Arthritis Rheum* 2009; 60:1985-1990.
40. Aydin SZ, Karadag O, Filippucci E, et al. Monitoring Achilles enthesitis in ankylosing spondylitis during TNF-alpha antagonist therapy: an ultrasound study. *Rheumatology (Oxford)* 2010; 49:578-582.

41. Naredo E, Battle-Gualda E, García-Vivar ML, et al. Power Doppler Ultrasonography Assessment of Entheses in Spondyloarthropathies: Response to Therapy of Enteseal Abnormalities. *J Rheumatol* 2010; 37:2110-17.
42. Filippucci E, Aydin S, Karadag O, et al. Reliability of high-resolution ultrasonography in the assessment of Achilles tendon enthesopathy in seronegative spondyloarthropathies. *Ann Rheum Dis* 2009; 68:1850-1855.
43. Grassi W, Lamanna G, Farina A. Sonographic imaging of normal and osteoarthritic cartilage. *Semin Arthritis Rheum* 1999; 28:398-403.
44. Naredo E, Cabero F, Palop MJ, et al. Ultrasonographic findings in knee osteoarthritis: a comparative study with clinical and radiographic assessment. *Osteoarthritis Cartilage* 2005; 13:568-74.
45. D'Agostino MA, Conaghan P, Le Bars M, et al. EULAR report on the use of ultrasonography in painful knee osteoarthritis. Part 1: prevalence of inflammation in osteoarthritis. *Ann Rheum Dis* 2005; 64:1703-9.
46. De Miguel Mendieta E, Cobo Ibañez T, Uson Jaeger J, et al. Clinical and ultrasonographic findings related to knee pain in osteoarthritis. *Osteoarthritis Cartilage* 2006; 14:540-4.
47. Song IH, Hermann KG, Scheel AK, et al. Comparison of the efficacy of contrast enhanced ultrasonography and magnetic resonance imaging in detecting synovial process in patients with knee osteoarthritis compared to healthy subjects. *Arthritis Rheum* 2006; 54(Suppl):s262.
48. Song IH, Althoff CE, Hermann KG, et al. Knee osteoarthritis efficacy of a new method of contrast-enhanced musculoskeletal ultrasonography in detection of synovitis in patients with knee osteoarthritis in comparison with magnetic resonance imaging. *Ann Rheum Dis* 2008; 67(1):19-25.
49. Keen HI, Wakefield RJ, Conaghan PG. A systematic review of ultrasonography in osteoarthritis. *Ann Rheum Dis* 2009; 68(5):611-9.
50. Foldes K. Knee chondrocalcinosis: an ultrasonographic study of the hyalin cartilage. *Clin Imaging* 2002; 26:194-6.
51. Sofka CM, Adler RS, Cordasco FA. Ultrasound diagnosis of chondrocalcinosis in the knee. *Skeletal Radiol* 2002; 31:43-5.
52. Filippucci, Ciapetti A, Grassi W. Sonographic monitoring of gout. *Rheumatism* 2003; 55:184-186.
53. Grassi W, Filippucci E, Farina A. Ultrasonography in osteoarthritis. *Semin Arthritis Rheum* 2005; 34:19-23.
54. Frediani B, Filippou G, Falsetti P, et al. Diagnosis of calcium pyrophosphate dihydrate crystal deposition disease: ultrasonographic criteria proposed. *Ann Rheum Dis* 2005; 64:638-40.
55. Grassi W, Meenagh G, Pascual E, Filippucci E. "Crystal clear"-sonographic assessment of gout and calcium pyrophosphate deposition disease. *Semin Arthritis Rheum* 2006; 36:197-202.
56. Delle Sedie A, Riente L, Iagnocco A, et al. Ultrasound imaging for the rheumatologist X. Ultrasound imaging in crystal-related arthropathies. *Clin Exp Rheumatol* 2007; 25: 513-517.
57. Thiele RG, Schlesinger N. Diagnosis of gout by ultrasound. *Rheumatology* 2007; 46:1116-21.
58. Filippou G, Frediani B, Lorenzini S, Galeazzi M, Marcolongo R. A "new" technique for the diagnosis of chondrocalcinosis of the knee: sensitivity and specificity of high-frequency ultrasonography. *Ann Rheum Dis* 2007; 66:1126-8.
59. Perez-Ruiz F, Naredo E. Imaging modalities and monitoring measures of gout. *Curr Opin Rheumatol* 2007; 19:128-33.
60. Ruta S, Filippucci E, Gutiérrez M, et al. Artropatías microcristalinas: rol actual de la ultrasonografía. *Revista Argentina de Reumatología* 2008; 19:22-28.
61. Fodor D, Albu A, Gherman C. Crystals-Associated Synovitis - Ultrasonographic feature and clinical correlation. *Ort Traum Rehab* 2008; 2:10, 99-110.
62. Ciapetti A, Filippucci E, Gutierrez M, Grassi W. Calcium pyrophosphate dihydrate crystal deposition disease: sonographic findings. *Clin Rheumatol* 2009; 28:271-276.
63. Dalbeth N, McQueen FM. Use of imaging to evaluate gout and other crystal deposition disorders. *Curr Opin Rheumatol* 2009; 21:124-131.
64. Filippucci E, Riveros MG, Georgescu D, et al. W. Hyaline cartilage involvement in patients with gout and calcium pyrophosphate deposition disease. An ultrasound study. *Osteoarthritis Cartilage* 2009; 17:178-81.
65. Koski JM. Ultrasound guided injections in rheumatology. *J Rheumatol* 2000; 27:2131-8.
66. Balint PV, Kane D, Hunter J, McInnes IB, et al. Ultrasound guided versus conventional joint and soft tissue fluid aspiration in rheumatology practice: a pilot study. *J Rheumatol* 2002; 29:2209-13.
67. Naredo E, Cabero F, Beneyto P, et al. A Randomized Comparative Study of Short-Term Response to Blind Injection versus Sonographic-Guided Injection of Local Corticosteroids in Patients with Painful Shoulder. *J Rheumatol* 2004; 31:308-14.
68. Koski JM, Hermunen HS, Kilponen VM, Saarakkala SJ, et al. Verification of palpation-guided intra-articular injections using glucocorticoid-air-saline mixture and ultrasound imaging (GAS-graphy). *Clin Exp Rheumatol* 2006; 24:247-52.
69. Lohman M, Vasenius J, Nieminen O. Ultrasound guidance for puncture and injection in the radiocarpal joint. *Acta Radiol* 2007; 48:744-7.